

## LEUCOSE ENZOÓTICA BOVINA EM PROPRIEDADE LEITEIRA TECNIFICADA DE JATAÍ-GO

**Resumo:** A leucose enzoótica bovina (LEB) é uma enfermidade infectocontagiosa, causada pelo vírus da leucemia bovina (BLV), acometendo, especialmente, o gado leiteiro. Essa enfermidade causa importantes perdas econômicas pelo fato de provocar restrição na importação e exportação de bovinos, rejeição do sêmen e embriões pelo mercado externo, gastos com diagnóstico e tratamento das complicações ocasionadas pela doença, condenação de carcaças e morte de animais. O presente estudo teve como objetivo relatar casos de LEB em uma propriedade leiteira, apresentando os achados clínicos patológicos e resultados histopatológicos.

**Palavras-chave:** Linfoma. Bovino. Vírus. Linfonodo.

**Abstract:** Enzootic bovine leukosis (EBL) is an infectious disease caused by the bovine leukemia virus (BLV), affecting especially dairy cattle. This disease causes important economic losses because it causes restrictions on the import and export of cattle, rejection of semen and embryos by the foreign market, expenses with diagnosis and treatment of complications caused by the disease, condemnation of carcasses and death of animals. The present study aimed to report cases of LEB in a dairy farm, presenting the clinical and pathological findings and pathological results.

**Keywords:** Lymphoma. Bovine. Virus. Lymph node.

Karla Cristina Resplandes da Costa Paz<sup>1</sup>

Klaus Casaro Saturnino<sup>2</sup>

Cecília Nunes Moreira<sup>2</sup>

Antônio Carlos Severino-Neto<sup>3</sup>

Gisele da Fonseca Ventura<sup>1</sup>

Luiz Cássio Silva Morais<sup>4</sup>

1 Médica Veterinária, mestranda do Programa de Pós-Graduação em Biociência Animal da Universidade Federal de Jataí (UFJ). E-mail: karlacristinaresplandes@discente.ufj.edu.br. Autor correspondente\*

2 Docente do curso de Medicina Veterinária da Universidade Federal de Jataí (UFJ).

3 Residente em Clínica, Cirurgia e Anestesiologia de Animais de Companhia da Regional Jataí.

4 Médico Veterinário.

### INTRODUÇÃO

A Leucose Enzoótica Bovina (LEB) é uma doença neoplásica das células linfóide, causada pelo vírus da leucemia bovina (BLV), pertence ao gênero *Deltaretrovirus*, subfamília *Oncovirinae*, família *Retroviridae*, que engloba o HTLV (do inglês “Human T-cell Leukemia Vírus”). Acomete

principalmente bovinos leiteiro, devido ao manejo intensivo ou semi-intensivo que os animais são submetidos (QUINN et al., 2005; ZYRIANOVA e KOVALCHUK, 2020; NISHIMORI et al., 2021). Além de bovinos, o vírus também pode infectar naturalmente búfalos, ovinos e capivaras, e de forma experimental ovinos, caprinos, suínos, coelhos, *Macaca mulatta* e chimpanzés.

(MEIRELLES-BARTOLI et al., 2013). Esse vírus infecta, além de células B, as células T, monócitos e granulócitos (BRAGA e LAAN, 2001). A enfermidade não é considerada zoonose, porém as investigações científicas sobre BLV continuam (HIRSCH e LEITE, 2015).

No Brasil, foram realizados vários levantamentos epidemiológicos sobre BLV, com auxílio dos testes sorológicos nos rebanhos, onde foi constatada elevada prevalência de BLV no rebanho. No entanto, apenas 5% dos animais soropositivos desenvolveram linfossarcoma. Esses animais apresentaram sinais clínicos e tinham no mínimo dois anos de idade. Apesar disso, o pico máximo para aparecimento dos sinais característicos da doença está entre cinco a sete anos (FIGHERA e GRAÇA, 2016).

A LEB gera grandes perdas econômicas, visto que causa a redução da produção de leite, condenação de carcaças em abatedouros, gastos com medicamentos, diagnóstico e mão de obra especializada, perdas reprodutivas, perdas na exportação, rejeição do sêmen e embriões, imunossupressão no organismo do animal, deixando o animal propício à infecções secundárias e morte (SANTOS et al., 2013; HERNANDEZ et al., 2018).

Objetivou-se com o presente estudo, relatar casos de LEB em uma propriedade rural produtora de leite, localizada no município de Jataí-GO, relacionando achados epidemiológicos clínicos e patológicos encontrados nos animais infectados em outros estudos.

## **METODOLOGIA**

O estudo foi realizado em uma propriedade leiteira tecnificada, localizada no município de Jataí-Go, com animais das raças holandesa e girolanda. A perspectiva deste estudo ocorreu em virtude de relatos clínicos que coincidia com Leucose Enzoótica Bovina (LEB), apesar que sinais clínicos em questão não seja patognomônico para essa enfermidade. De acordo com o médico veterinário que atende a propriedade, a fazenda teve aumento no número de decarte de animais de forma precoce, nos quais os mesmos foram encaminhados para abate. Porém, ao ser abatidos no frigorífico, os animais apresentaram abscessos purulentos em várias regiões da carcaça, o que levou a condenação de carcaça, e também a suspeita de brucelose, que foi descartada após exames laboratoriais negativos.

Assim, os animais mortos na

propriedade foram necropsiados pelo médico veterinário responsável e amostras teciduais foram encaminhadas ao Laboratório de Patologia e Parasitologia Veterinária (LPPV) da Universidade Federal de Jataí (UFJ). Os animais eram todas fêmeas, com idades variando entre dois a sete anos, que segundo relatos do proprietário, apresentaram queda de produção de leite, emagrecimento progressivo, apatia, diarreia, dificuldade de emprenhar, espasmos musculares, constipação e exoftalmia.

Neste contexto, foram realizados os levantamentos dos casos recebidos pelo LPPV, correspondentes ao período entre julho de 2017 e junho de 2022, por meio de coletas de amostras dos animais que foram a óbito na propriedade, com intuito de diagnosticar possível causa da morte. As amostras coletadas foram de nódulos presente no abomaso, fígado, linfonodo interno ilíaco e nas alças intestinais e em seguida, levadas ao LPPV-UFJ em formol tamponado, onde permaneceram por 48 horas, sendo o fixador

substituído por álcool 70% até o momento do processamento de rotina.

Depois foram clivadas, desidratadas em álcool crescente, diafanizadas em xilol e incluídas na parafina. Na sequência foram seccionadas em micrótomo em cinco micras e as lâminas coradas pela técnica de hematoxilina e eosina, para análise e registro em microscopia de campo claro com câmera digital Moticam 3.0 (Motic®). As informações de cada animal foram fornecidas pela propriedade, através do médico veterinário responsável, incluindo idade, raça, sexo, sinais clínicos e lesões identificadas durante o exame necroscópico.

## **RESULTADOS E DISCUSSÃO**

No total, foram analisadas amostras teciduais de dez animais da propriedade leiteira. Os dados epidemiológicos e as alterações clínicas estão apresentados na tabela 1.

**Tabela 1** – Relação dos animais diagnosticados com LEB pelo LPPV-UFJ, pelo exame histopatológico, com os respectivos dados epidemiológicos e sinais clínicos relatados pelo veterinário responsável

Ordem	Animal	Sexo	Idade (Anos)	Raça	Sinais clínicos
1	287	F	7 anos	Hol	Emagrecimento, diminuição na produção de leite, fezes escurecidas, presença de nódulos na cavidade pélvica (palpação retal) e nódulo no flanco do lado direito
2	651	F	5	Gir	Não emprenhava e baixa produção de leite.
3	658	F	2	Gir	Novilha freemartin, foi abatida para consumo interno da fazenda, não tinha nenhuma sintomatologia clínica
4	660	F	6	Gir	Não emprenhava, apatia, diarreia
5	671	F	6	Gir	Constipação, exoftalmia, paresia e debilitada
6	708	F	3	Gir	Espasmos musculares, tremores constantes, presença de nódulos na cavidade pélvica (palpação retal), constipação e aborto
7	729	F	5	Gir	Animal aparentemente sadio e teve morte súbita
8	743	F	3	Gir	Aborto, emagrecimento progressivo, queda de produção de leite, paresia do membro pélvico, prostração e óbito
9	750	F	5	Gir	Animal aparentemente sadio e teve morte súbita
10	767	F	4	Gir	Emagrecimento progressivo, queda de produção e não emprenhava

Gir: Girolando, Hol: Holandesa, F: Fêmea.

Os animais relatados na tabela apresentaram manifestações clínicas com idade média entre dois a sete anos, com prevalência de 60% dos animais apresentando idade média entre cinco a sete anos, corroborando com o observado por FIGHERA e GRAÇA (2016), em que os animais apresentaram idade mínima de dois anos e o pico das manifestações clínicas entre cinco a sete anos.

Além disso, apesar das manifestações

clínicas não serem patognomônicas para LEB, as observadas nos animais desse relato reforçam as descritas em outros estudos (REBHUN, 2000; BRAGA e LAAN, 2001; BARROS, 2007), nos quais os animais apresentaram queda de produção de leite, emagrecimento (Figura 1A e B), constipação, diarreia, exoftalmia, paresia (Figura 1B), dificuldade de emprenhar e aborto.

**Figura 1A:** Bovino da raça girolando. Animal 767 apresentando emagrecimento, demonstrado pela fácil observação da falta de cobertura muscular sobre os ossos, especialmente, sobre as costelas

**Figura 1B:** Bovino da raça girolando, correspondente ao animal com identificação 743, apresentando paresia dos membros pélvicos



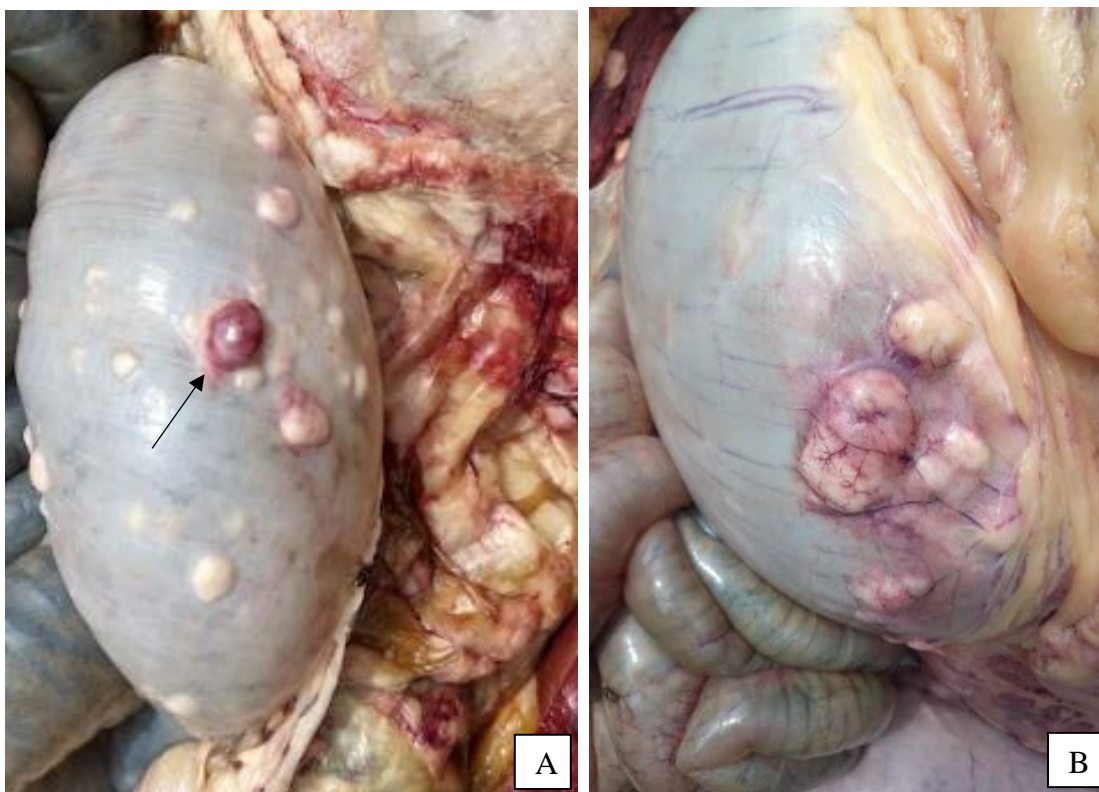
Dentre os casos apresentados, um dos animais era uma novilha *freemartin*, abatida para consumo da propriedade, a qual não apresentava nenhuma alteração clínica. Contudo, durante a desossa, foram observadas alterações necroscópicas sendo coletadas amostras que posteriormente foram

encaminhadas para análise laboratorial. Em relação ao consumo da carne, HIRSCH e LEITE (2015) relatam que essa enfermidade não é uma zoonose, no entanto, o mesmo autor ressalta que o vírus para ser inativado deve ser submetido a uma temperatura de 56° C durante 30 minutos.

Os exames necroscópicos revelaram que a maioria dos animais apresentavam nódulos de coloração esbranquiçada, envolvendo várias regiões no estômago, sendo o abomaso principal órgão acometido

(Figura 2A e B). Tal informação, corrobora com o descrito por FIGHERA e GRAÇA (2016), que descreveram em seus relatos que o abomaso é o órgão acometido com maior frequência.

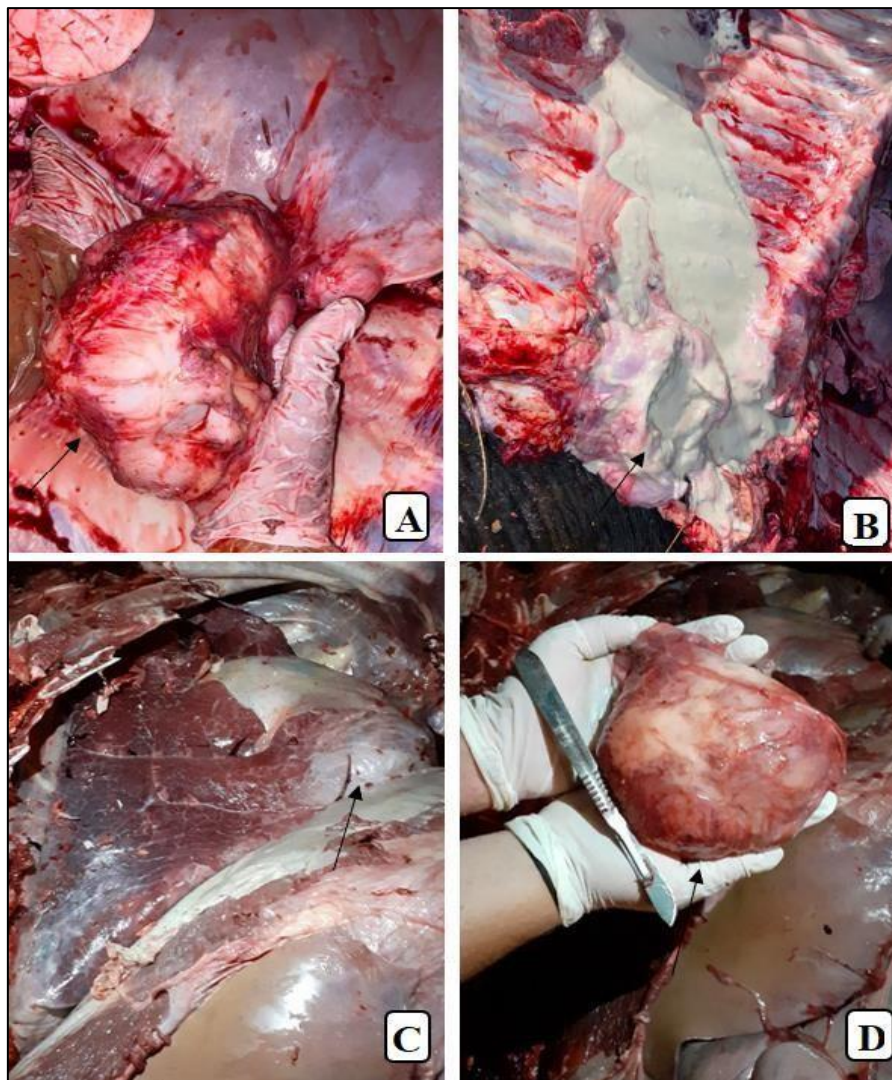
**Figura 2** - Abomaso de bovino. (A) Presença de nódulos multifocais (setas) de coloração esbranquiçada. (B) Mesmo animal, em outro campo abomasal apresentando mais nódulos multifocais a coalescentes (seta).



Em 20% dos animais observou-se nódulos hepáticos de aproximadamente de 0,7 a 12 cm de diâmetro e com presença de pus no seu interior (Figura 3A e 4B). Outros 30% apresentavam massa aderida na parede do coração ou próximo ao órgão (Figura 4C)

de aproximadamente 13 cm de diâmetro (Figura 3D). Essas alterações observadas durante a necropsia, também foram descritas por REBHUN (2000), MEIRELLES-BARTOLI et al. (2013) e FIGHERA e GRAÇA (2016).

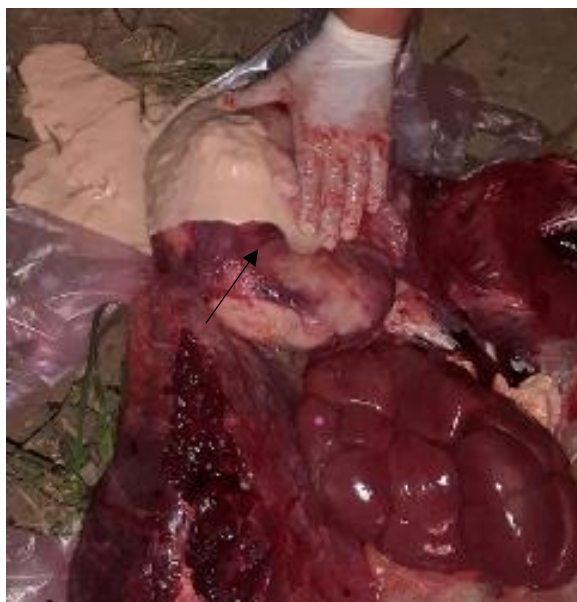**Figura 3** - Alterações necroscópicas encontradas no bovino 767 (A e B) e 743 (C e D) com LEB. (A) Nódulo ligado ao fígado com aproximadamente 12 cm de diâmetro (seta). (B) Nódulo que estava ligado ao fígado cortado ao meio com presença de líquido purulento (seta). (C) Nódulo próximo a região do coração (seta). (D) Nódulo de aproximadamente 13 cm de diâmetro próximo ao coração. Notar significativo diâmetro quando comparado com cabo e lâmina de bisturi.



A maioria dos animais apresentaram aumento de linfonodos pré-escapulares, pré-femorais e submandibulares com presença de massa esbranquiçada e alguns com presença de pus. O linfonodo interno ilíaco apresentou conteúdo esbranquiçado (Figura 4), corroborando com descrição de outro

estudo (REBHUN, 2000), que descreve que os linfonodos mais afetados são os pré-escapulares, pré-femorais, supramamários, submandibulares, sublobares, mesentéricos (onde é possível a identificação destes pela palpação retal).

**Figura 4** - Necropsia do animal 743. O linfonodo interno íliaco com conteúdo esbranquiçado no seu interior ao ser cortado (seta).



Apenas o animal 671 apresentou exoftalmia, sugerindo formação de nódulo na região. Nestes casos podem haver tumores retrobulbares uni e bilaterais, comumente encontrados em casos de LEB (REBHUN, 2000). Contudo, os tecidos retrobulbares do animal em questão não foram dissecados para verificar a presença do mesmo, sendo a exoftalmia o único indicativo da presença do nódulo na região designada.

Os animais 671 e 743 apresentaram paresia de membros posteriores, o que aponta a presença de linfossarcoma ao longo do canal vertebral. No entanto, não foi possível constatar a presença do mesmo, devido a não realização da abertura do canal

vertebral. Contudo, há relatos de que animais podem desenvolver tumores na região cervical e estão dispostos extra medularmente, ao longo do canal vertebral, comprimindo a medula espinal e causando consequentemente paresia progressiva e posteriormente paralisia dentro de dois a sete dias, como observado em 20% dos casos (REBHUN, 2000; FIGHERA e GRAÇA, 2016).

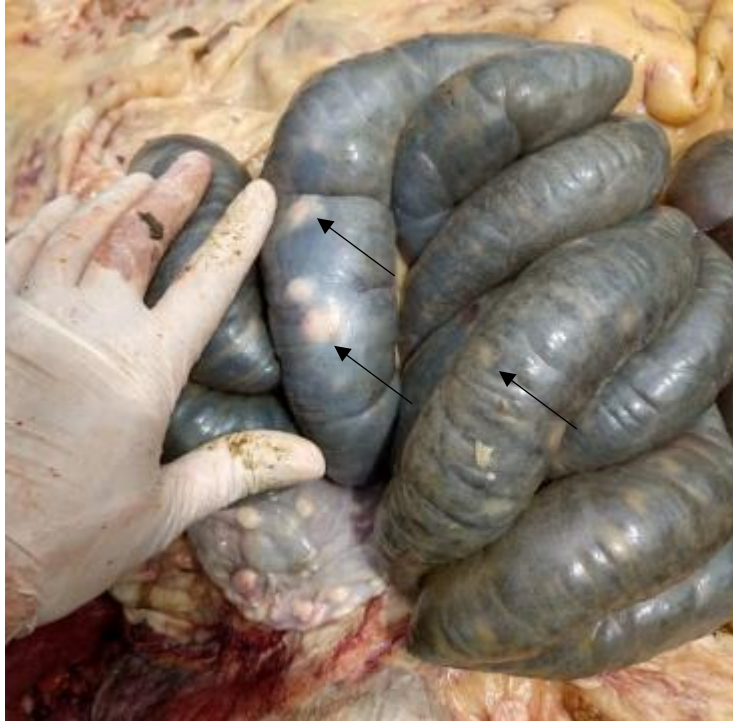Um animal, o 287 apresentou formação nodular em parede ventricular esquerda. Estudo realizado por BARROS (2007), descreve que a proliferação tumoral é mais comum no átrio direito, diferente do presente estudo, mas passível de ocorrer em outros locais do coração. Ainda de acordo



com o estudo de BARROS (2007), é possível haver formação de nódulos em paredes intestinais em casos de LEB, o que coincide com o animal 708 que apresentou nódulos

multifocais de coloração esbranquiçada, bordas irregulares e maciças na parede deste órgão (Figura 5).

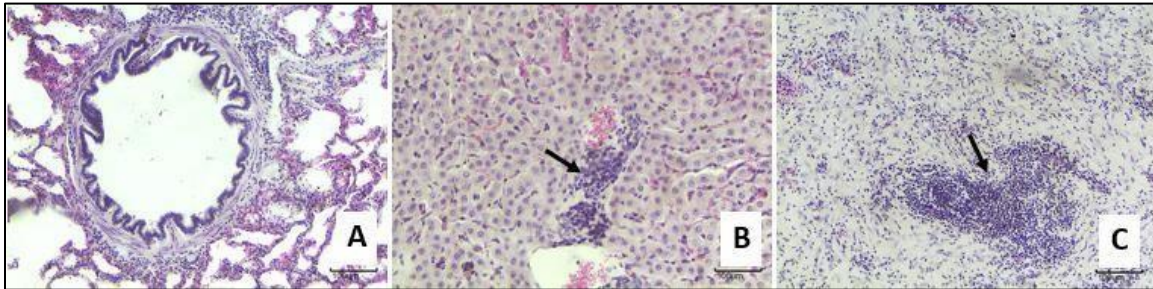
**Figura 5:** Animal 708. Alças intestinais apresentando vários nódulos multifocais de coloração esbranquiçada, bordas irregulares e maciças (setas).



A análise histopatológica revelou achados característicos da LEB, com presença de células linfoides infiltrando órgãos e tecidos, assim como constituindo as formações nodulares observadas, corroborando com descrições de outros estudos, onde são observadas, na histologia, proliferação de células da série linfocítica e

infiltração maciça destas células nos órgãos acometidos (BRAGA e LAAN, 2001; BARROS, 2007; FLORES, 2007). Estas células caracterizam-se por apresentarem escasso citoplasma, com núcleos centralizados, além de cromatinas com distribuição variando de coesa a frouxa, com núcleos redondos a clivados (Figura 6).

**Figura 6** - Imagens microscópicas de órgãos infiltrados por células linfoides típicas de linfossarcoma, provocado pela LEB. (A) Pulmão com espaçamento de paredes alveolares pelo infiltrado de leucócitos atípicos, além de ocupação por estas células dos espaços peribronquiolares. HE, 10x. Barra = 100µm. (B) Tecido hepático com células linfoides em espaços sinusóides, além de aglomerado focal evidente (seta). HE, 10x. Barra = 100µm. (C) Histologia de massa nodular encontrada em cavidade abdominal de bovino com LEB. Notar abundante tecido conjuntivo amorfo, pouco estruturado apresentando infiltrado linfóide atípico, além de aglomerado celular de contornos irregulares, e aspecto invasivo (seta). HE, 10x. Barra = 100µm.



Segundo PINHEIRO-JÚNIOR et al. (2013), uma propriedade tecnificada apresenta melhoria nos índices reprodutivos e, conseqüentemente, realiza uma quantidade maior de manejos, tais como a palpação retal, imunização, transfusão de sangue e cirurgias. De acordo com a literatura, tais técnicas de manejo favorecem a disseminação do BLV, o que coincide com a fazenda em questão, visto que, trata-se de uma propriedade tecnificada com manejo diário dos animais e com um sistema de confinamento “*free stall*”, onde são realizados a maioria dos procedimentos supracitados.

Após a confirmação de LEB na propriedade, poucas mudanças foram realizadas, pois os animais que compõem o rebanho possuem alto valor

genético e alta produção de leite. Além disso, o laticínio não exige animais soronegativos para a enfermidade. No entanto, devido às perdas econômicas que a fazenda vem sofrendo, houve a necessidade de tomada de algumas medidas de controle, tais como o descarte dos animais que apresentassem nódulos pela palpação retal, dificuldade de emprenhar, animais sem aumento na produção de leite após o parto e com histórico de emagrecimento progressivo.

Outra medida realizada, foi a contagem de leucócitos nos animais que estão em idade reprodutiva e que passam por manejo diariamente, com exceção dos animais que estão poucos dias para parir ou possuem poucos dias de pós parto, pois os resultados podem não ser fidedignos. A propriedade decidiu

realizar três contagens de leucócitos a cada 30 dias. A primeira colheita já foi realizada. Após as comparações dos resultados durante os três meses consecutivos. Animais com leucocitose altas, serem descartados ou segregados.

Além disso, outras medidas estão sendo colocadas em prática, como o uso potente desinfetante e desgordurante comercial, para lavagem de luvas de palpação, instrumentos cirúrgicos e matérias de casqueamento, buscando minimizar a contaminação entre animais.

## **CONSIDERAÇÕES FINAIS**

A leucose enzoótica bovina (LEB) é doença infectocontagiosa, que está em constante aumento no rebanho, principalmente o rebanho leiteiro, devido ao manejo intensivo semi-intensivo, e falta de adoção de medidas de prevenção e controle. Em virtude disso, deve-se realizar adoção de políticas públicas sanitárias, que visem o controle da doença no território brasileiro, com realização de teste prévio para doença nos animais novos que serão introduzido no rebanho, com descarte dos animais soropositivos, com intuito

de minimizar a transmissão, e adoção de práticas de manejo sanitário corretas, para diminuir disseminação da enfermidade nos rebanhos.

Realizar adoção de medidas de prevenção como a utilização de agulhas estéreis individuais para procedimentos profiláticos, clínicos e terapêuticos, uso de luvas de palpação ou de inseminação com trocas frequentes entre animais, lavagem e desinfecção de instrumentos cirúrgicos que tiveram contato com sangue, transferência de embriões com doadoras e touros livres de BLV, adoção de programa de controle de insetos hematófagos e fornecer o colostro e leite de vacas não infectadas pelo vírus.

Além disso, os médicos veterinários que atendem no campo apresentam um papel importante na conscientização aos proprietários, sobre importância de realização métodos profiláticos, que colaboram para controlar a disseminação da doença no rebanho e os prejuízos que a enfermidade pode causar.

## **REFERÊNCIAS**

BARROS, C.S.L. Leucose Bovina.

In:CORREA, F. R.; SCHILD, A. L.; LEMOS, R.A.A; BORGES, J. R. J.  
**Doenças de ruminantes e eqüídeos.**  
Rio Grande do Sul:Pallotti, 2007. ed.3,  
p.159-168.

BRAGA, F. M.; LAAN, C. W. V. D.  
Leucose Enzoótica Bovina. In:  
CORREA, F. R.; SCHILD, A. L.;  
MÉNDEZ, M. D. C.; LEMOS, R. A. A.  
**Doenças de ruminantes e eqüídeos.** São  
Paulo:Varela, 2001. ed.2, p.126-134.

FLORES, E.F. **Virologia veterinária.**  
Santa Maria: UFSM, 2007. Cap.31,  
p.811-823.  
FIGHERA, R. A.; GRAÇA, D. L.  
Sistema hematopoético. In: SANTOS, R.  
L.; ALESSI, A. C. **Patologia  
veterinária.** Rio de Janeiro: Roca, 2016.  
ed.2, p. 643-644.

HERNANDEZ, D.; MONTES, D.;  
OSSA, J. L.The Proviral Load of the  
Bovine Leukosis Virus Associated with  
the Polymorphisms of the BoLA-DRB3  
Gene in the HartonDel Valle Breed.  
**Indian Journal of Science and  
Technology.** v.11, p.1-7, 2018.

HIRSCH, C.; LEITE, R. C. Leucose  
enzoótica bovina. In:MEGID, J.;  
RIBEIRO, M. G.; PAES, A. C. **Doenças  
infecciosas em animais de produção e  
de companhia.** Rio de Janeiro: Roca,  
2015. p.736-741.

MEIRELLES-BARTOLI, R.; SOUSA,  
D. B. D. Leucose enzoótica bovina:  
Importância do desenvolvimento da  
enfermidade na eliminação viral.  
**PUBVET.** v.7, n.11, ed.234. art.1547,  
2013.

NISHIMORI, A.; ANDOH K.;

MATSUURA, Y.; KUMAGAI, A.;  
HATAMA, S.Establishment of a  
simplified inverse polymerase chain  
reaction method for diagnosis of  
enzootic bovine leukosis. **Archives of  
Virology.** p.841-851, 2021.

PINHEIRO-JUNIOR, J. W.; SOUZ, M.  
E.; PORTO, W. J. N.; LIRA, N. S. C.;  
MOTA, R. A.Epidemiologia da infecção  
pelo vírus da leucose enzoótica bovina  
(LEB). **Ciência Animal Brasileira.**  
v.14, n.2, p. 258-264, 2013.

QUINN, P.J.; MARKEY, B.K.;  
CARTER, M.E.; DONNELLY, W.J.;  
LEONARD, F. C. **Microbiologia  
Veterinária e Doenças Infecciosas.**  
Porto Alegre: Artmed, 2005, cap. 61. p.  
346-357.

REBHUN, W.C. Doenças infecciosas  
variadas. In: **Doenças do gado leiteiro.**  
São Paulo: Roca.2000, v. 2, cap.14, p.  
596-605.

SANTOS, G. R.; OLIVEIRA, J. M. B.;  
BRANDESPIM, D. F.; OLIVEIRA, A.  
A. F.; MOTA,R. A.; PINHEIRO-  
JUNIOR, J. W. Análise epidemiológica  
da infecção pelo vírus da Leucose  
Enzoótica Bovina (LEB), na  
microrregião Garanhuns, Pernambuco,  
Brasil. **Rev. Bras. Med. Vet,** p.371-377,  
out/dez 2013.

ZYRIANOVA, I. M.; KOVLCHUK, S.  
N. Bovine leukemia virus tax gene/Tax  
proteinpolymorphism and its relation to  
Enzootic Bovine Leukosis. **Taylor e  
Francis.** v.11, n.1, p.80-87, 2020.